

ENDOMETRIOSE DO UMBIGO – A PROPÓSITO DE UM CASO CLÍNICO

Nuno Guerra¹, Cátia Palha¹

¹Internos de Formação Específica de Medicina Geral e Familiar - USF Camélias, ACeS Grande Porto VII (Gaia)

ENQUADRAMENTO

A endometriose é uma patologia ginecológica benigna de etiologia ainda não esclarecida, que afeta 10-15% das mulheres em idade fértil e consiste na presença de glândulas e estroma endometrial fora da cavidade uterina.^{1,2} A localização extrapélvica está presente em apenas 15% dos casos¹⁻³, tendo sido descrita em quase todos os tecidos e órgãos (ex: órgãos abdominais, pele, pulmão e cérebro).^{2,3} A endometriose umbilical (EU), também conhecida como nódulo de *Villar*, é uma entidade rara cuja natureza pode ser primária, ou mais frequentemente, secundária a procedimentos cirúrgicos como cesarianas ou laparoscopias, sendo muitas vezes subdiagnosticada.³

DESCRIÇÃO DO CASO

Identificação

- ✓ Género feminino
- ✓ 25 anos
- ✓ Raça caucasiana
- ✓ VII Ciclo de Duval
- ✓ Família nuclear

Antecedentes pessoais

- OGOP
- Medicação habitual: Etinilestradiol 0,02mg + gestodeno 0,075mg

Consulta Aberta – Julho/2015

S Dor intensa e hemorragia na região umbilical. Refere que a dor costuma surgir durante o cataménio e depois resolve. Atualmente menstruada.

Nega traumatismo ou manipulação do umbigo.

O Abdómen mole e depressível, doloroso à palpação da região periumbilical. Sem sinais inflamatórios ou hemorragia ativa, mas com sangue visível (Fig. 1).

A D06 - OUTRAS DORES ABDOMINAIS LOCALIZADAS
A10 - SANGRAMENTO, HEMORRAGIA, NE

P A50 - MEDICAÇÃO/PRESCRIÇÃO – Analgesia.
Ecografia ginecológica e umbilical.

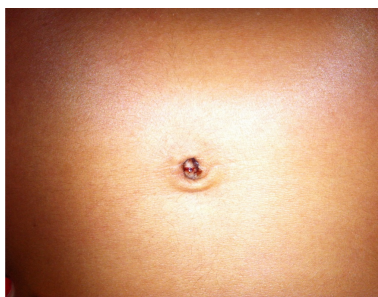


Fig. 1. Edema e hemorragia umbilical.
Imagem obtida com o consentimento informado da utente

Consulta Saúde de Adultos – Agosto/2015

S Vem mostrar exames.

O Ecografia ginecológica: normal

Ecografia umbilical: nódulo com 16 x 10 mm ao nível da região umbilical.

A X99 - DOENÇA GENITAL FEMININO, OUTRA (ENDOMETRIOSE UMBILICAL)

P X67 – REFERENCIAÇÃO PARA
MÉDICO/ESPECIALISTA/CLÍNICA/HOSPITAL – Consulta Externa de Ginecologia

Consulta Externa de Ginecologia:

- Proposta exérese cirúrgica do nódulo umbilical, que a doente aceitou.
- A análise histopatológica do nódulo confirmou o diagnóstico de endometriose umbilical.
- A doente teve alta da consulta medicada com contraceptivo oral combinado (dienogest 2mg + etinilestradiol 0,03mg) de toma contínua, mantendo o seguimento no médico de família.

DISCUSSÃO

» A EU apresenta uma incidência estimada de 0,4-4% da totalidade de casos de endometriose.^{3,4}

» O seu diagnóstico é essencialmente clínico, apresentando tipicamente sintomas cíclicos de **edema, dor e hemorragia umbilical**, que se relacionam com o cataménio.³ Os diagnósticos diferenciais de lesão umbilical incluem hérnia umbilical, granuloma piogénico, pólipos umbilicais, nevo melanocítico, queratose seborreica, hemangioma, desmóide e tumor de células granulares. Devem também ser excluídas lesões malignas como melanoma ou adenocarcinoma.^{4,6}

» Este caso pretende salientar a importância de incluir a EU no diagnóstico diferencial da mulher em idade fértil que apresenta uma lesão umbilical, independentemente de história prévia de cirurgia.

» Apesar de se tratar de uma patologia rara, o médico de família tem um papel fulcral na abordagem inicial desta tríade sintomática. Um elevado índice de suspeição é preponderante para a orientação diagnóstica e consequente referenciação para os Cuidados Hospitalares.

BIBLIOGRAFIA

1. Spaziani E, Picchio M, Di Filippo A, De Cristofano C, Ceci F, Stagnitti F. Spontaneous umbilical endometriosis: a case report with one-year follow-up. Clin Exp Obstet Gynecol. 2009;36:263-42.
2. Rosina P, Pugliesello S, Colato C, Girolomoni G. Endometriosis of umbilical-cicatrix: case report and review of the literature. Acta Dermatovenereol Croat. 2008;16:218-21.
3. Victory R, Diamond MP, Johns D, A. Villar's nodule: A case report and systematic literature review of endometriosis externa of the umbilicus. J Minim Invasive Gynecol. 2007;14(1):23-32.
4. Kyamidis K, Lora V, Kantakakis J. Spontaneous cutaneous umbilical endometriosis: report of a new case with immunohistochemical study and literature review. Dermatol Online J. 2011;17:5.
5. Bagade PV, Giurgiu MM. Menstruating from the umbilicus as a rare case of primary umbilical endometriosis: A case report. J Med Case Rep. 2009;3:9326.