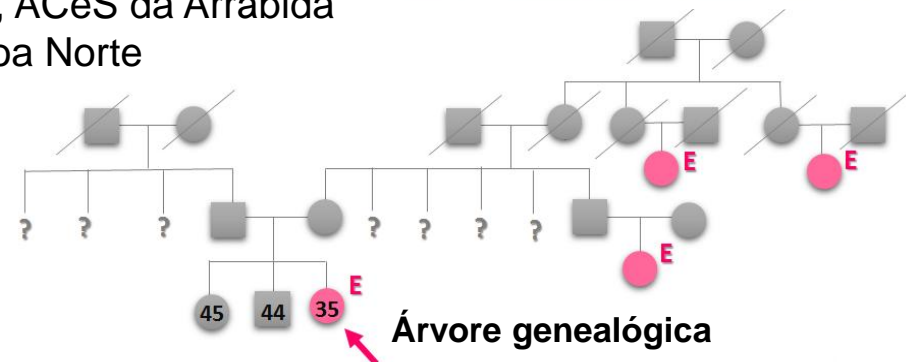


Endometriose umbilical?

Leonor Lucas₁, Ana R. Pinto ₁, Ana Isabel Ferreira₂
₁Internas de Medicina Geral e Familiar - USF Conde Saúde, ACeS da Arrábida
₂Interna de Radiologia do Centro Hospitalar Lisboa Norte

- Dados:** C. M. 35 anos, sexo feminino, portuguesa, IMC 23.4, fumadora, IO:0000
- Antecedentes pessoais:** segmentectomia hepática por adenoma hepático e endometriose.



Árvore genealógica

S O A P

2014

Setembro

Primeira consulta

Queixas de “alergias” cutâneas e transtornos intestinais coincidentes

Sem alterações

Adenoma hepático. Endometriose
Síndrome do cólon irritável?

Pede-se análises sumárias e PAP.

Dezembro

Vem mostrar análises. Planeia engravidar no próximo ano.

Análises ok. PAP normal. Ex. ginecológico sem alterações

Contraceção, outros

Volta quando decidir engravidar para exames pré-concepcionais

2015

Consulta aberta

Diarreia com quase um ano de evolução: episódios matinais, com cólica e dejeções líquidas, alternados com episódios de dejeções normais. Coincide com altura em que mudou de emprego. Agrava com leite e vinho tinto. Refere hemorroidas.

Abdómen sem alterações

Intolerância à lactose.
Diarreia a esclarecer. Causa funcional?

Despiste infeccioso. Análises às fezes.

Maio

Vem mostrar análises às fezes. Mantém episódios de diarreia recorrente.

Análises normais

Síndrome do cólon irritável

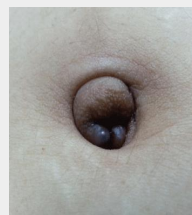Inicia cloridrato de mebeverina.
Se não melhorar, reavaliar.

Outubro

Consulta aberta

Vem por dor e eritema no umbigo, com exsudado e com mau cheiro.

Dor ao toque no umbigo e mau cheiro, com eritema



Ref. 2

Outros sinais/sintomas da pele

Ácido fusídico pomada e ibuprofeno 400mg
Caso não melhore deverá ser reobservada.

Dezembro

Consulta aberta

Vem por hemorragia umbilical, desde ontem. Refere a presença de coágulos no umbigo. Nega traumatismos. Refere andar nervosa por problemas no trabalho. Já não está a conseguir lidar com a situação sozinha, pede ajuda.

Cicatriz umbilical com tonalidade arroxeada, sem dor à palpação

Endometriose umbilical? Perturbação depressiva?

Pedir ecografia.
Iniciar clorazepato dipotássico.

2016

Janeiro

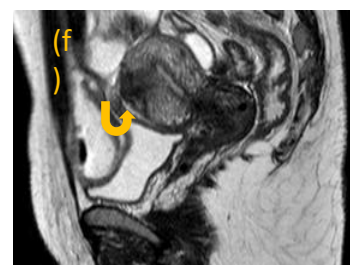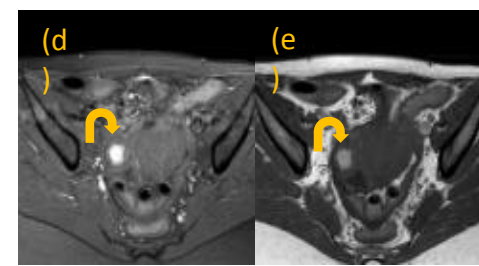
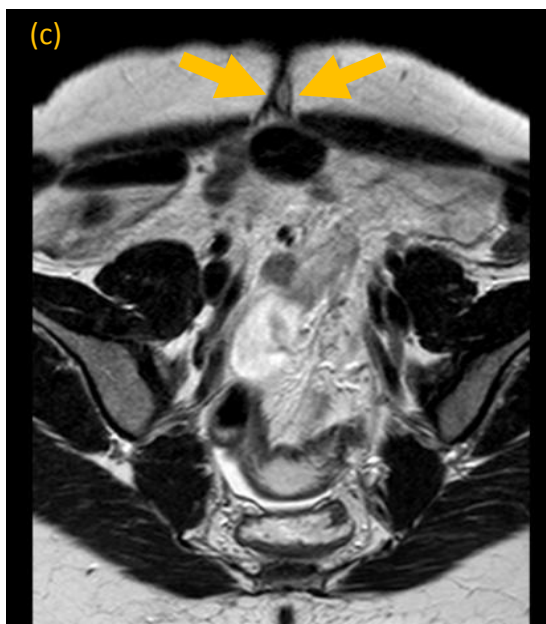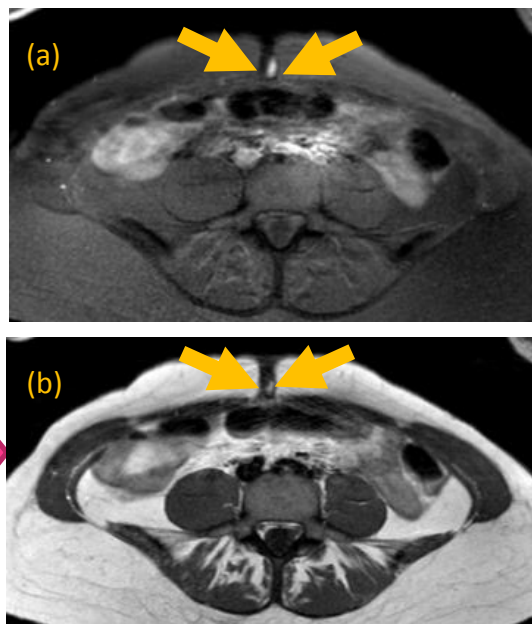
Consulta aberta

Nova hemorragia umbilical. Refere que estas tem ocorrido durante o período menstrual.

Ecografia normal

Endometriose umbilical
Referenciar para Ginecologia

Ressonância Magnética (Abril de 2016)



Legenda: RM ponderada em T1 SPIR (a, d); T1 (b, e) e T2 (c, f). Visualiza-se formação nodular umbilical (setas retas) justa centimétrica, que apresenta hipersinal nas sequências ponderadas em T1, sem e com supressão de gordura (SPIR), e “shading” em T2 compatíveis com conteúdo hemático e que relacionamos com implante de endometriose, em doente com endometrioma do ovário direito (d, e) e placa de endometriose uterina anterior (f) - setas curvas.

Doente recorre ao SU deste hospital por hemorragia umbilical cíclica. **Observação:** pequeno nódulo no umbigo sugestivo de endometriose. Sem sinais inflamatórios. Vagina e colo sem alterações. TV: FSP com nódulo central alto com cerca de 1-2 cm **Plano:** anel vaginal contínuo. Marcação de consulta de ginecologia e realização de **ressonância magnética**

Comentários

- A endometriose cutânea umbilical é rara (1% dos casos) mas constitui a forma de endometriose extra-pélvica mais comum. Tipicamente apresenta-se como uma lesão nodular acastanhada, eritematosa ou violácea, que aumenta de volume, sangra e é dolorosa durante o período menstrual.
- Esta paciente apresentava uma história pessoal sugestiva de endometriose umbilical. Os primeiros sinais foram interpretados como infecção umbilical simples, mas o surgimento de hemorragia umbilical chamou a atenção para o diagnóstico que se veio a confirmar.
- O médico de família como gestor da situação clínica e do seu impacto na família deve estar alerta para todo o tipo de patologias, mesmo as menos frequentes, para fazer o encaminhamento de forma precoce e manter vigilância periódica da doença e dos restantes problemas de saúde.**

Referências bibliográficas

- Rehfeldt FVS, Miranda LQ, Azevedo AC, Obadia DL, Souto da Silva R, Alves. MFGS Endometriose Cutânea Umbilical Primária. XV Jarbas Porto e Triangular 2011 - 66 Congresso da Sociedade Brasileira de Dermatologia; 2011
- Mei LL, Weng MHF. Primary Umbilical Endometrioma: A Case Report. Obstetrics and Gynaecology Cases – Reviews; 2005. 2:061