

CORAÇÃO POR UM CABELO

Nunes B., interno de formação específica de medicina geral e familiar

 , 70 A, antecedentes de febre reumática submetida a valvuloplastia mitral em 1977 por insuficiência mitral severa.

Dados Pessoais

♀, 70 A
Naturalidade: Quiaios;
Residente: Tavarede;
Ex- emigrante Luxemburgo (1970-1983);
Escolaridade: 1º Ciclo;
Estado Civil: Casada;
Act. Profissional:
Reformada;
Hist. Profissional:
Costureira;
Sem hábitos de consumo;
Sem alergias;
Sedentária;

Lista Problemas Activos

K77 - Insuficiência cardíaca
K80 - Arritmia cardíaca
(Pacemaker VVIR)
K83 - Doença valvular cardíaca
(Prótese mecânica mitral)
K96 - Hemorróidas
L92 - Síndrome ombro doloroso
R95 - Doença pulmonar
obstrutiva crónica
T81 - Bócio
T86 - Hipotiróidismo/mixedema

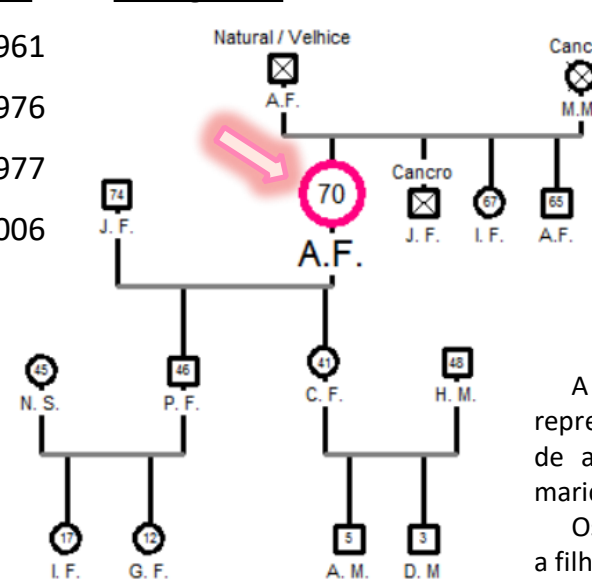
Antecedentes Patológicos

Febre reumática 1961
Laqueação de trompas 1976
Valvuloplastia mitral 1977
Colecistectomia 2006

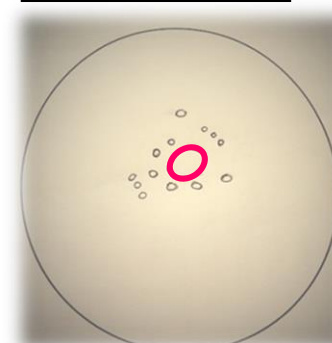
Ano

1961
1976
1977
2006

Genograma



Circulo de Thrower



A utente demonstrou-se satisfeita com a representação feita, afirmando que quando precisa de ajuda sente-se à vontade para falar com o marido, filha ou melhor amiga.
Os círculos mais próximo representam o marido, a filha, os netos, o genro e a melhor amiga.

Entrevista clínica efectuada e autorizada pela utente a 19 Dezembro de 2016.

Medicação habitual: Aminofilina 225mg id; Bisoprolol 2,5mg id; Budesonida/Formoterol 160µg + 4,5µg; Candesartan 8mg id; Digoxina 0,25mg id; Espironolactona 25mg ½/dia; Furosemda 40mg id; Furosemda 20mg id; Varfarina 5mg id;

12 de Maio de 2016

S
O
A
P

Carta de Dermatologista solicitando exames auxiliares de diagnóstico por alopecia areata.
Utente sintomática desde 1986, referindo agravamento desde o início de 2016. Sem outras queixas.

Cabelo quebradiço com várias zonas de pelada dispersas no couro cabeludo sem cotos visíveis.

S23 - Queda de cabelo / calvície (Alopecia areata)

Mantém terapêutica prescrita por dermatologista (finasterida 5mg id e minoxidil solução cutânea).
Solicitado EADs.

23 de Maio de 2016

Vem mostrar resultados EAD's referindo artralguas bilaterais, de características inflamatórias em ambos os cotovelos e ombros.

EAD revelaram velocidade de sedimentação elevada (66).
Sem alterações nos exame osteoarticular dos ombros e cotovelos.

S23 - Queda de cabelo / calvície (Alopecia areata)
L92 - Síndrome do ombro doloroso

Solicitado perfil reumatológico.

9 de Junho de 2016

Consulta não presencial

Resultado de perfil reumatológico.

ANA + 1/160
FR Normal
ANCA +

A91 - Investigação com resultados anormais

Utente vai agendar consulta com reumatologista no privado.

21 de Junho de 2016


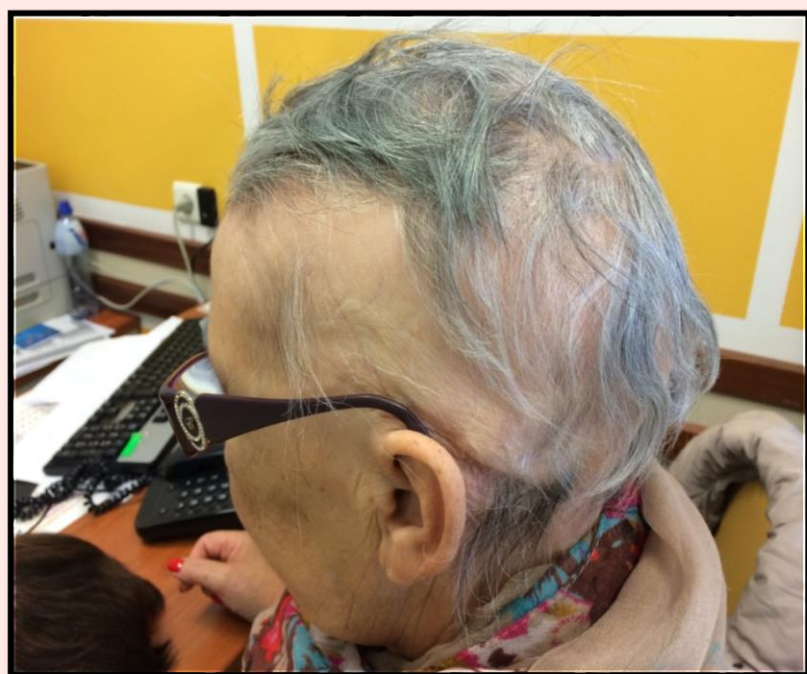
Consulta não presencial

Carta de reumatologista que exclui doença reumatológica e faz diagnóstico de alopecia por efeito adverso de anticoagulação oral.

A85 - Efeitos secundários de um fármaco
S23 - Queda de cabelo / calvície

Suspende medicação prescrita por dermatologista.
Discutido telefonicamente, sobre importância de manter ACO (após contacto telefonicamente com cardiologista) e sugerido cabeleira postiça, que utente adere.

S
O
A
P



A alopecia pode estar associada a fármacos, nomeadamente a anticoagulantes como a varfarina e a heparina. À luz da ciência actual ainda não está explicito quais os mecanismos que promovem a alopecia com o uso de anticoagulantes. Relativamente aos novos anticoagulantes ainda será necessário maior experiência clínica para perceber uma potencial relação com a queda de cabelo, contudo já se encontram descritos casos que relacionam o uso de novos anticoagulantes orais com a alopecia, levantando a hipótese que estes não serão alternativa a este efeito adverso. No âmbito dos cuidados de saúde primário é importante estar atento a este potencial efeito adverso gerador de sofrimento e quebra de auto estima dos utentes.